手部常见肿瘤超声诊断及声像图特征分析

朱利飞　邢竞丹（通讯作者）　胡艺馨　高　阳　高　悦

榆林市第一医院超声科 陕西 榆林 719000

【摘　要】：目的：探讨高频彩色多普勒超声对手指常见良性肿瘤的临床诊断价值，归纳各病种特征性声像图表现，为临床鉴别诊断及术前评估提供影像学依据。方法 回顾性选取 2020 年 1 月—2025 年 12 月经手术病理证实的 90 例手指肿瘤患者，术前均行高频二维超声及彩色多普勒血流显像（CDFI）检查，观察肿块位置、大小、形态、边界、内部回声、毗邻关系及血流分级，与病理结果对照，统计超声诊断符合率并总结鉴别要点。结果 90 例中腱鞘囊肿 36 例、腱鞘巨细胞瘤 22 例、甲下血管球瘤 15 例、血管瘤 10 例，腱鞘纤维瘤 3 例、神经鞘瘤 2 例、纤维脂肪瘤 2 例；超声总诊断符合率 93.0%。各病种具有特征性超声表现：腱鞘囊肿沿腱鞘走行，囊壁完整，囊内透声良好，或者呈细密点状回声，无血供；腱鞘巨细胞瘤多沿肌腱分布，不规则不均匀低回声，可包绕肌腱，轻中度血流；血管球瘤好发甲下，体积微小、圆形均匀低回声，血流极丰富；血管瘤边界不清，低回声，血供丰富；腱鞘纤维瘤形态规整、边界清、回声均匀、血流稀少；神经鞘瘤可见特征性靶环征，沿神经走行分布；纤维脂肪瘤回声均匀呈中高回声，少血供。结论 高频彩色多普勒超声可清晰显示手指肿瘤细微结构与血流特征，诊断准确率高，无创便捷，可作为手指常见肿瘤首选术前影像学检查。

【关键词】：手指肿瘤；高频超声；肌腱；腱鞘；神经；血管

DOI:10.12417/2811-051X.26.14.059

1 引言

手指解剖结构精细，包含肌腱、神经、血管、腱鞘及皮下软组织，是浅表肿瘤好发部位，临床以良性肿瘤居多。手指肿瘤体积虽小，但易压迫周围神经、肌腱及骨关节，引发局部疼痛、感觉异常、关节活动受限，严重影响手部功能。

临床体格检查仅能初步触及肿块大小、质地，难以明确病变性质、内部结构及与周围组织的毗邻关系。高频线阵超声分辨率高、无辐射、可实时多切面扫查，能清晰显示手指浅表软组织毫米级病变，结合 CDFI 可评估血流灌注特点，已成为手部软组织肿块首选影像学检查[1]。本文回顾分析 90 例经病理证实的手指常见肿瘤超声资料，总结各病种声像图特征及鉴别要点，为临床超声诊断提供参考。

2 资料与方法

2.1 研究对象

回顾性纳入 2020 年 1 月—2025 年 12 月我院超声科检查、手术病理确诊的手指肿瘤患者 90 例，男 32 例，女 54 例，年龄 8～85 岁，平均 46.5 岁；病程 1 个月～10 年。

纳入标准：①肿块位于手指甲下、指腹、指间关节及腱鞘周围；②术前均完成高频超声+CDFI 检查；③有完整手术病理结果；④临床及超声图像资料完整。

排除标准：①恶性肿瘤及转移性肿瘤；②局部合并急性感染、创面未愈合；③图像质量差无法进行征象分析。

2.2 仪器与检查方法

采用迈瑞 Resonate R9、西门子 Healthineers 高端彩色多普勒超声诊断仪，匹配线阵探头频率 16～20MHz。

患者取坐位或仰卧位，充分暴露患指，自然放松；对肿块行纵切、横切、斜切多切面扫查。二维超声记录肿块大小、形态、边界、内部回声、包膜、有无钙化、是否包绕肌腱、有无骨质侵犯；CDFI 观察内部及周边血流分布，采用 Alder 血流分级：0 级无血流；Ⅰ级少量点状血流；Ⅱ级中等条状血流；Ⅲ级丰富树枝状血流[2]。

由 2 名高年资浅表超声医师双盲阅片，意见不统一时会诊达成一致，对照病理结果计算诊断符合率。

3 结果

3.1 病理类型分布

90 例均为良性肿瘤：90 例中腱鞘囊肿 36 例、腱鞘巨细胞瘤 22 例、甲下血管球瘤 15 例、血管瘤 10 例，腱鞘纤维瘤 3 例、神经鞘瘤 2 例、脂肪瘤 2 例；超声总诊断符合率 88.8%。女性发病占比高于男性。

3.2 超声诊断符合率

超声与病理总体符合 90 例，总符合率 89.1%。各类型符合率：腱鞘囊肿 100%，腱鞘巨细胞瘤 85.5%，血管瘤 81.5%，血管球瘤90%，腱鞘纤维 67%，神经鞘瘤 100%，纤维脂肪瘤 100%。

通讯简介：邢竞丹，1989.9，女，主治医师，研究方向：肌骨超声及介入治疗。

作者简介：朱利飞,1976.3,女，主任医师

基金项目：榆林市科技计划项目 项目编号：2024-SF-017。

误诊 8 例，主要为腱鞘巨细胞瘤与腱鞘囊肿、血管瘤鉴别；神经纤维瘤与腱鞘纤维瘤鉴别，血管瘤与炎性包块及恶性肿瘤鉴别。

3.3 各类型肿瘤声像图特征

3.3.1 腱鞘囊肿

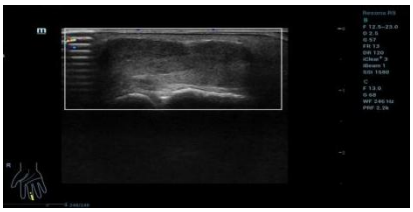

好发于腱鞘旁，边界清，有包膜，内透声呈细密点状回声，无血流显示。

3.3.2 腱鞘巨细胞瘤



好发于手指屈肌腱鞘旁，中年女性多见；肿块多为不规则或类圆形，边界清晰，以不均匀低回声为主，部分可见点状强回声钙化；部分病灶包绕肌腱生长，贴近指骨但多无骨质破坏；血流多为 0～Ⅱ级，体积越大血流相对越丰富[3]。

3.3.3 血管球瘤

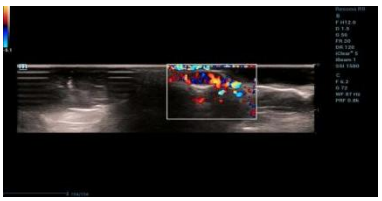

血管球瘤好发甲下，其次指腹；体积微小，直径多＜1.0 cm；形态规整圆形/椭圆形，包膜完整，内部均匀低回声；临床多伴遇冷刺痛、局部压痛；CDFI 均表现Ⅲ级丰富血流，为特征性表现。

3.3.4 腱鞘纤维瘤

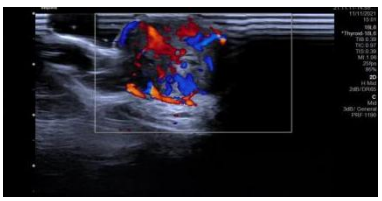

腱鞘纤维瘤位于腱鞘旁，形态规整、边界清、包膜完整；内部均匀低回声，回声略高于腱鞘巨细胞瘤，无钙化、无囊性变[4]；绝大多数无血流或仅见少量点状血流，但该患者血供丰富，病理报告细胞生长活跃。

3.3.5 神经鞘瘤

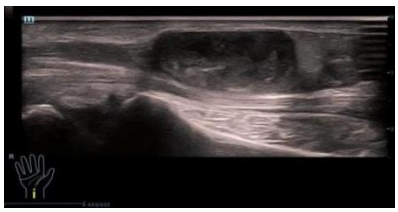

沿手指神经走行分布，椭圆形、边界清、包膜完整；典型可见靶环征（周边低回声、中心高回声）；内部回声均匀或略不均，血流信号稀疏，多为 0～Ⅰ级。

3.3.6 手指纤维脂肪瘤

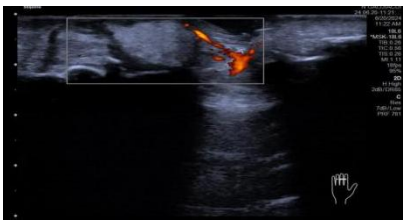

多有手指轻微外伤史，位于皮下；圆形/椭圆形，囊壁薄而光滑；内部多为无回声或细密点状低回声，为角化物沉积；内部无血流信号。

3.3.7 血管瘤

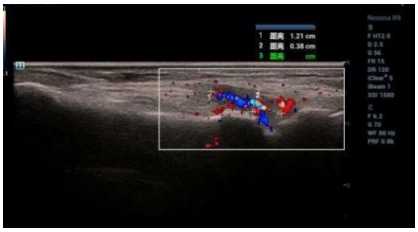

血管瘤边界不清，内回声减低，不规则状，可见丰富血流，该患者病理提示：血管瘤伴黏液样变性。

4 讨论

手指空间狭小、软组织层次致密，常规影像学检查分辨率有限，高频及超高频超声高分辨、实时动态、可观察肿块与肌腱神经解剖关系的优势，成为手指肿瘤首选筛查手段。

本研究显示手指良性肿瘤以腱鞘囊肿最多见，其次为腱鞘巨细胞瘤、血管球瘤、血管瘤、腱鞘纤维瘤、神经鞘瘤、纤维脂肪瘤。其中腱鞘巨细胞瘤是一种生长非常活跃的软组织肿瘤，占所有软组织肿瘤的 1．6%[5]。2003 年 WHO 骨和软组织肿瘤分类将其归类于纤维组织细胞肿瘤，是由腱鞘、黏液滑囊或肌腱附属纤维

组织的滑膜增生所致，可分为局限型和弥漫型两种。[6]血管球瘤是起源于正常血管球细胞罕见的良性肿瘤，主要分布在真皮的网状层中，由传出小动脉、吻合血管（Suequet- Hoyer 管）和传入小静脉组成的一种特殊的神经动脉受体[7、8]。痛感

明显，以往诊断工具以 X 线、超声及 MRI[9]。目前，超高频超声对于甲下血管瘤的诊断因其便捷、实惠、灵敏度高等为临床首选检查项目。神经鞘瘤常发生于 20-65 岁人群当中，男女发病无差异性，一般为单发性，多发性占 10%，死亡率极低[10]，需与神经纤维瘤鉴别。腱鞘纤维瘤(FTS)是一种起源于滑膜的良性肿瘤,主要发生在手指、手和手腕等小关节周围。[11]纤维脂肪瘤是脂肪瘤罕见的亚型，特征是脂肪小叶间出现明显的纤维组织条带[12]。人体含有脂肪和纤维组织的部位都可能发生，四肢的临床多误诊为脂肪瘤、脂膜炎和厚皮指症等。手指血管瘤多为海绵状血管瘤（静脉畸形），挤压探头 CDFI 显示为低速静脉血流，研究表明，超声诊断血管瘤的敏感度为 84%，特异度达 98%，其血管密度（>5 个血管/cm2）及动脉峰值收缩速度（>2 kHz）可作为血管增生期的重要标记[13]。四肢血管瘤局部为青紫、肿胀等表现。

手部各病种具有部位+临床症状+超声征象+血流的组合特征，可有效鉴别：

（1）腱鞘囊肿紧贴腱鞘，囊壁完整，囊内透声良好，较大的内可见细密点状回声，内无血流；

（2）腱鞘巨细胞瘤实性不均低回声、贴近或包绕肌腱、有血流，可与无回声、无血流的单纯腱鞘囊肿鉴别；

（3）血管球瘤甲下微小结节+冷刺激疼痛+极其丰富血流，特征典型，超声诊断准确率高；

（4）血管瘤位置表浅，边界不清，内呈蜂窝状低回声，不规则状，挤压可见丰富血流，与炎性包块及恶性肿瘤鉴别；

（5）腱鞘纤维瘤形态规则、回声均匀、血流贫乏，病程长、生长缓慢；

（6）神经鞘瘤沿神经走行+靶环征，超高频可显示“鼠尾征”是重要鉴别点；

（7）纤维脂肪瘤，边界清，有包膜，内回声呈高回声，血流稀疏或无，与腱鞘巨细胞瘤鉴别。

误诊主要原因：部分小体积腱鞘巨细胞瘤形态规整、血流稀少，酷似腱鞘囊肿；血管瘤边界不清，富血供，易与炎性包块和恶性肿瘤混淆；少数神经鞘瘤“鼠尾征”不典型；部分位置较深，体积较小的血管球瘤血流显示不清晰。临床诊断需超声征象结合发病部位、年龄、疼痛特点、外伤史综合判断，疑难病例可联合 MRI 进一步评估。

5 结论

高频彩色多普勒超声能清晰显示手指常见肿瘤的形态、边界、内部回声、毗邻关系及血流特点，诊断符合率高，无创、便捷、经济、可重复检查，可作为手指常见良性肿瘤术前首选影像学检查，为临床定性诊断、手术方案制定及预后评估提供可靠依据。

参考文献：

[1] 彭志平,林勉淞.彩色多普勒超声对手指腱鞘巨细胞瘤的诊断价值[J].中国现代医药杂志,2024,26(2):65-67.

[2] 李丽,王健,张敏.手指软组织肿块的高频超声诊断价值[J].中国超声医学杂志,2022,38(5):558-561.

[3] 张雪,刘静,陈晨.腱鞘巨细胞瘤高频超声表现及临床特点[J].浙江医学,2024,46(11):1235-1237.

[4] 王浩然,陈涛,张立华.手部腱鞘纤维瘤的高频超声诊断[J].中华超声影像学杂志,2021,30(7):602-605.

[5] Finding J,Lascola N K,Groner T W.Giant cell tumor of the flexor hallucis longus tendon sheath:a case study[J].Journal of the American Podiatric Medical Association,2011,101(2):187-189.

[6] 田伟.实用诊断学[M].北京:人民卫生出版社,2008:954.

[7] Singh D,Garg R S,Garg Y,et al.Glomus tumor- a rarity;MRI- a big help in early diagnosis[J].Journal of Orthopaedic Case Reports,2016,6(3):38-39.

[8] Chou T M,Pan S C,Shieh S J,et al.Glomus tumor:twenty- year experience and literature review[J].Annals of Plastic Surgery,2016,76(Suppl 1):S35- 40.

[9] Khalid M U,Shah M M,Bajwa M H,et al.Schwannoma:a surgical epidemiology[J].Journal of the Pakistan Medical Association,2022,72(11):40-45.

[10] Chung E B,Enzinger F M.Fibroma of tendon sheath[J].Cancer,1979,44(5):1945-1954.

[11] Citrashanty I,Christi Y F W,Kusumaputra B H,et al.A rare case of multiple fibrolipoma of the face:a case report[J].Bali Medical Journal,2022,12(1):150-152.

[12] Yousaf A.Unusual site for fibro- lipoma—a case report[J].Israel Medical Journal,2023,14(3):127-128.

[13] Dubois J,Alison M.Vascular anomalies:what a radiologist needs to know[J].Pediatric Radiology,2010,40(6):895-905.