剪切波弹性成像对慢性乙肝肝纤维化分期的评估价值

房孟晓[1] 王译雪[2]（通讯作者）

1.苏州市中医医院 江苏 苏州 215008

2.中国中医科学院西苑医院苏州医院 江苏 苏州 215100

【摘 要】：目的：探讨剪切波弹性成像（SWE）在慢性乙型肝炎（CHB）患者肝纤维化分期中的评估价值。方法：于2024.01~2025.12期间，纳入本院105例CHB患者，所有患者均接受常规腹部超声及SWE检查，并经病理穿刺活检明确肝纤维化分期。统计病理穿刺活检肝纤维化分期（F0~F4期），比较各分期患者SWE肝脏硬度值；经Spearman相关分析SWE值与病理纤维化分期相关性；并绘制ROC曲线评价SWE对显著纤维化（≥F2）、进展期纤维化（≥F3）、肝硬化（F4）的诊断效能。结果：不同病理分期患者SWE肝脏硬度值差异显著，肝纤维化分期越高，SWE硬度值越高（P<0.05）；SWE值与病理纤维化分期正相关（P<0.001）。ROC分析显示，SWE对≥F2、≥F3及F4期纤维化均具有较好鉴别效能。结论：SWE肝脏硬度值与肝纤维化程度密切相关，该检测能够用于评估CHB患者肝纤维化分期，对显著纤维化、进展期纤维化、肝硬化具有一定诊断价值。

【关键词】：慢性乙型肝炎；肝纤维化分期；剪切波弹性成像；肝脏硬度；评估价值

DOI:10.12417/2811-051X.26.13.003

在慢性乙型肝炎（chronic hepatitis B，CHB）属临床常见传染性肝病，可引起持续性肝脏炎症、肝细胞损伤，长期损伤可促进细胞外基质沉积和肝纤维化形成，重者可发展为肝硬化甚至肝细胞癌[1]。明确肝纤维化分期，对于疾病风险评估、抗病毒治疗决策、后续随访管理均具有指导意义。目前，肝活检仍是纤维化程度鉴别金标准，但其具有创伤性，且难以重复进行，需要探索无创、便捷的肝纤维化分期评估手段。剪切波弹性成像（shear wave elastography，SWE）能够检测组织内剪切波传播速度，并将检测结果转化为肝脏硬度值，可实现定量评估，且评估结果与肝纤维化进展密切相关，其在肝纤维化分期评估中具有良好发展前景[2]，但学界尚未对此达成共识，更未形成标准化的评估阈值。鉴于此，本研究探讨SWE在CHB肝纤维化分期中的应用价值，并探讨评估截断值，希望为今后临床评估予以借鉴。

1 资料与方法

1.1 一般资料

于2024.01~2025.12期间，纳入本院CHB患者105例，所有患者均明确诊断，入院后完成常规超声、SWE检查，并在1周内接受肝穿刺活检明确肝纤维化分期。其中男性61例，女性44例；年龄18~69岁，平均（41.25±4.33）岁。

纳入标准：①年龄18~70岁；②契合CHB诊断内容，HBsAg持续阳性≥6个月；③临床资料完整；④入院后完成腹部超声、SWE检查；⑤超声检查1周内完成肝穿刺检查，明确肝纤维化病理分级；⑥患者或其家属对课题了解，知情同意。

排除标准：①合并其他病毒性肝炎，或HIV感染；②合并酒精性肝病，或药物性肝损伤，或自身免疫性肝病，或其他慢性肝病；③合并脂肪性肝病，或其他可能影响弹性测量因素；④伴恶性肿瘤；⑤合并胆道梗阻；⑥明显心、肾、肺等功能不全；⑦近3个月内发生急性肝炎，或肝功能急剧波动。

1.2 方法

常规肝脏超声检查：经彩色多普勒超声检查，应用腹部凸阵探头，频率2~5 MHz。检查前患者空腹>8 h，取仰卧位及左侧卧位，依次观察肝脏大小、形态、包膜、实质回声、肝内血管走行及门静脉情况，同时观察脾脏大小及腹腔有无游离液体。

SWE检查：应用具有二维SWE功能彩色多普勒超声诊断仪，配置腹部凸阵探头。常规超声检查后更换SWE检查探头，指导患者取仰卧位、右臂充分上举，嘱患者平静呼吸，并于呼气末屏气；探头轻置于右侧腋前线至腋中线第7~9肋间；经二维灰阶图选择肝实质回声均匀区域，于距离肝包膜1.5~2.0 cm位置放置弹性成像取样框，取样框大小约1 cm，待图稳定后进行定量测量；每例患者连续测量10次，剔除明显异常值，取中位数作为最终肝脏硬度值，单位为kPa。

肝穿刺及病理检查：所有患者均于超声检查1周内完成肝穿刺活检，在超声引导下进行穿刺，取≥15 mm长度标本，尽量包含≥6个完整汇管区，送交病理科进行检测。由2名具有丰富肝脏病理诊断经验的病理医师独立阅片，在不知道SWE结果的情况下依据肝纤维化程度进行分期。基于METAVIR分期标准进行肝纤维化分期：①F0为无纤维化；②F1为门管区纤维化；③F2为门管区纤维化伴少量纤维间隔形成；④F3为大量纤维间隔形成但尚无肝硬化；⑤F4为肝硬化。若两名病理医师判断不一致，由高年资病理医师复核后确定最终分期。

1.3 观察指标

观察以下指标：①穿刺病理肝纤维化分级；②不同肝纤维化分期患者SWE硬度值；③绘制ROC曲线，分析SWE鉴别≥F2、≥F3及F4的AUC、最佳截断值、敏感度、特异度、阳

性预测值及阴性预测值。

1.4 统计学方法

数据经 SPSS 27.0 软件分析；SWE 硬度值经 K-S 证实满足正态性、方差齐性，以（$\bar{x}\pm s$）表示，不同分级患者比较采用单因素方差 F 检验；计数资料以 n(%)、x^2 检验（或校正 x^2 检验），等级资料以秩和检验（z）；采用 Spearman 相关分析评价 SWE 值与纤维化分期相关性。以病理分期为金标准，分别以≥F2、≥F3 及 F4 为阳性结局绘制 ROC 曲线，计算 AUC 及 95%CI，并采用 Youden 指数确定最佳截断值。P<0.05 有统计学意义。

2 结果

2.1 穿刺病理肝纤维化分级情况

穿刺后病理活检显示，F0 期 15 例（14.29%），F1 期 25 例（23.81%），F2 期 25 例（23.81%），F3 期 22 例（20.95%），F4 期 18 例（17.14%）。

2.2 不同肝纤维化分期患者 SWE 硬度值对比

F0~F4 不同肝纤维化分期患者 SWE 硬度值差异显著，分期越高 SWE 硬度值也越大，（P<0.05）。见表 1。

表 1 不同肝纤维化分期患者 SWE 硬度值对比（$\bar{x}\pm s$）

分期	SWE(kPa)
F0	5.76±0.77
F1	6.69±0.77
F2	7.97±0.89
F3	10.25±0.91
F4	13.62±1.55
F	182.469
P	<0.001

2.3 SWE 值与病理纤维化分期的相关性

Spearman 相关分析显示，SWE 与 METAVIR 分期相关系数 r=0.895，P<0.001，呈现强正相关关系。

2.4 SWE 评估不同程度纤维化 ROC 效能分析

ROC 曲线分析显示，SWE 硬度值评估≥F2、≥F3、F4 的 AUC 均>0.95，有较高预测效能；其中评估≥F2、≥F3、F4 的截断值依次是 7.34、9.12、11.10。见表 2 和图 1。

表 2 SWE 评估不同程度纤维化 ROC 效能参数

诊断目标	≥F2	≥F3	F4
AUC	0.961	0.994	0.994
最佳截断值(kPa)	7.34	9.12	11.10
敏感度	93.85%	97.50%	100.00%
特异度	90.00%	96.92%	94.25%
Youden 指数	0.838	0.944	0.943

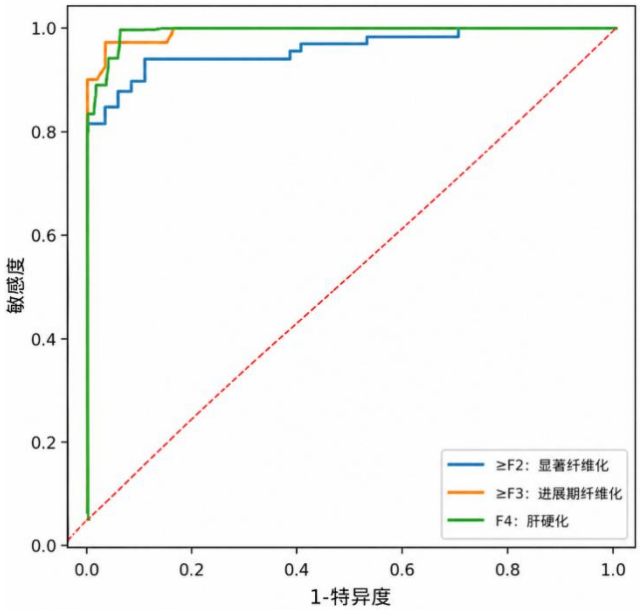

图 1 SWE 评估不同程度纤维化 ROC 图

3 讨论

肝纤维化是 CHB 病情进展的主要病理特征，早期精准识别肝纤维化并明确分期，能够指导临床尽早针对性干预治疗，进而阻断病情恶化、改善患者远期预后。肝穿刺尽管具有极高诊断价值，但其有创操作限制了临床应用；常规超声难以准确判断纤维化程度，血清学指标特异性差，均无法满足临床评估需求。SWE 属于新型无创影像学技术，依托超声成像基础，通过发射剪切波检测组织硬度，可通过肝脏硬度变化良好评估肝纤维化程度，具有临床应用潜能[3]。本研究系统探究 SWE 在 CHB 肝纤维化分期中的应用价值，重点分析肝脏硬度与组织学分期之间的对应关系。

本研究 SWE 结果显示，不同病理纤维化阶段患者肝脏硬度值存在明显差异，肝纤维化分期越高，SWE 硬度值越高。提示，SWE 检查结果能够反映 CHB 肝纤维化进展情况。分析原因，不同肝纤维化组织结构存在差异，会导致硬度不同。正常肝实质肝小叶结构规整，支撑结构疏松，肝小叶内没有致密纤维条索牵拉、束缚，且细胞成分占比高，基质含量非常低，局部微循环状况良好，整体较柔软，SWE 检测值较低；伴随肝纤维化形成过程，正常肝实质逐渐被胶原纤维、其他细胞外基质取代，细胞成分占比降低，肝小叶内形成大量致密纤维条索，局部微循环变差，组织张力不均匀，致使组织顺应性下降、机械阻力增加，剪切波在肝组织中的传播速度改变，最终表现

为SWE检测值升高[4]。肝纤维化越严重，肝小叶内部组织结构变化越明显，微循环状况越差，组织顺应性越差，SWE检测值越高；同时，纤维间隔形成、肝小叶结构重塑可进一步增加肝组织整体刚度。因此，对CHB患者进行SWE检测，有望通过评估组织硬度情况分析肝纤维化进展状况。

进一步的相关分析显示，SWE值与METAVIR分期呈正相关。这与既往研究相符，有研究证实2D-SWE与CHB患者病理纤维化分期具有较强相关性，且对于≥F2和≥F3阶段具有较好的鉴别能力。究其原因，不同阶段肝纤维化的病理演变过程和特征有所差异：F1主要表现为门管区纤维化，随着病变发展至F2、F3，纤维间隔逐渐增多并形成桥接纤维化，至F4则出现肝硬化及结节性结构重建。肝纤维化早期，组织结构改变呈现局灶性特征，随着病情恶化发展，逐渐发展为弥漫性重塑，最终肝脏整体硬度均提高[5]，因此SWE与病理分期之间能够形成较稳定的梯度关系。

ROC分析证实SWE评估≥F2、≥F3、F4的AUC均>0.95。表明，SWE检查对CHB肝纤维化分期具有较高鉴别能力。理论上，CHB由无肝纤维化向显著纤维化、进展期纤维化及肝硬化发展，肝脏组织结构改变更加明显，SWE与正常、轻度纤维化肝组织之间的硬度差异逐渐扩大，临床中可以根据SWE检测值评估患者肝纤维程度。然而，目前没有SWE鉴别不同肝纤维化程度的具体截断值。本研究经ROC曲线分析，SWE鉴别≥F2、≥F3、F4的截断值依次是7.34、9.12、11.10，能够为临床鉴别提供量化参考依据。然而，不同设备、探头、测量方法、患者BMI、炎症活动程度、抗病毒治疗状态都会对肝纤维化程度产生影响，本研究结论的普适性还有待进一步探讨。

综上，SWE检测硬度值与CHB患者肝纤维化密切相关，检测值随着肝纤维化加重而增加，其检测对于肝纤维化病理分期具有较高鉴别价值，临床中可以通过SWE检测评估CHB患者病情进展状况，并指导临床治疗决策。但本研究也存在局限性，今后应扩大样本量，开展多中心研究，致力于制定具有普适性的SWE评估肝纤维化截断值。

参考文献：

[1] 乔旭东,朱照,骆瑞闯,等.肝脏超声剪切波弹性成像在乙肝肝硬化患者肝纤维化程度评估中的应用价值[J].中国现代医学杂志,2025,35(5):60-65.

[2] 白金坪,蔡红霞,董雪,等.二维剪切波弹性成像LSM对HBeAg阳性慢性乙型肝炎患者明显肝纤维化的诊断价值[J].影像研究与医学应用,2026,10(18):161-164.

[3] 黄水木,许宝妹,林小菊.超声剪切波弹性成像对乙肝肝纤维化程度的诊断价值[J].现代医用影像学,2026,35(4):788-790.

[4] 翁艳梅,陈辉.常规超声与剪切波弹性成像技术对乙型肝炎患者肝纤维化及分期的诊断价值[J].医疗装备,2025,38(16):13-16+20.

[5] 邵小慧,刘霞,张浩,等.超声剪切波弹性成像在评估乙型肝炎纤维化临床分期中的应用价值研究[J].哈尔滨医科大学学报,2024,58(4):381-383+395.